



台灣脊椎

TAIWAN SOCIETY OF MINIMALLY
INVASIVE SPINE SURGERY

微創醫學會

NO. **5** 八月號

學術交流天地

陳斯逸
醫師

學術交流天地

張智輝
醫師

學術交流天地

劉要儒
醫師



理事長的話

醫療技術與科技日新月異不斷創新，脊椎手術從傳統手術優先追求手術效果再求減少手術破壞，進步到現今能兼顧手術效果與最小傷害的微創手術趨勢，都是在追求切中標的、去除病灶的 Target Surgery。時日至今，脊椎微創手術不斷精進，在持續追求包含準確 (Precision) 與正確 (Accuracy) 的精準趨勢中不斷前進。手術技術的精進與醫療設備的進步彼此相輔相成，使病患能享有更好的預後與生活品質。



學會成立宗旨即在於推動脊椎微創手術的技術提升與推廣。透過舉辦研討會與工作坊推動內視鏡、顯微與介入性治療等手術技能，不斷的與專家、先進切磋討論，我們以微創為基礎下逐漸往精準醫療推進，這是大勢所趨。

本期雙月刊感謝陳斯逸醫師以單通道內視鏡手術治療脊椎各種疾病的精準應用、張智輝醫師以雙通道內視鏡技術治療第五腰椎第一薦椎之遠外側症候群，與劉要儒醫師以超音波導引為工具進行椎板間硬脊膜外注射及神經根注射的深度撰稿，讓我們得以從不同技術與觀點中，理解 Target Surgery 為導向之脊椎微創手術，展現以病人最大福祉的不同手術技巧與觀念。也感謝本期主編李政穎教育委員的統籌規劃，讓讀者欣賞到不同的微創手術風景。

除了學術內容，我也想藉此向各位夥伴、先進們分享：

2025 台灣脊椎微創醫學會年度會員大會將於 2025 年 10 月 17~18 日，在台中榮民總醫院研究大樓隆重舉行，敬請各位預留時間，踴躍參與。

年會投稿活動！

我們誠摯邀請各位會員與同仁們踴躍分享您的臨床經驗與研究成果，讓學會成為您發聲與交流的平台，也讓更多人看見台灣脊椎微創的真實能量：

1. 2025 國際學術研討會 Free Paper 投稿
2. 第三屆徐少克創會理事長 創新優秀論文競賽
3. 第二屆王超然榮譽理事長 微創手術影片競賽

再次感謝徐創會理事長少克與王榮譽理事長超然對於學會的長期支持與獎項贊助，為年輕醫師與新世代的研究者提供最實質的鼓勵與舞台。

未來的微創醫療，不只是更精準，更是「值得信賴」。讓我們持續攜手，為台灣脊椎微創醫學，建構更穩健且具國際競爭力的學術基礎。

敬祝

健康平安、投稿順利

台灣脊椎微創醫學會
理事長 鄒錫凱 敬上

陳斯逸 醫師 (Se-yi Chen, MD)

Employment History

- Faculty of Chung-Shan Medical University Hospital, Neurosurgery department (2014.3 ~)
- Attending Staff of Taichung Veteran General Hospital, Puli-branch, Surgery Department (2010~2013)
- Resident training course, Taichung Veteran General Hospital, Neurosurgery Department (2004~2010)



Education

- Institute of Clinical Medicine, National Yang-Ming University, Master of Medical Science (M.M.S.) (2012 – 2017)
- National Yang-Ming University, Medical college, Doctor of Medicine (M.D.) (1997-2004)

Professional Society and Position (2025)

- Taiwan Neurosurgery Society -- Deputy of Secretary General Taiwan Society of Endoscopic Spine Surgery (TSESS) -- Director
- Taiwan Neurosurgical Spine Society (TNSS)-- Director
- Taiwan Society of Minimally Invasive Spine Surgery (TSMISS)-- Supervisor

Publications (since 2018)

- Tsai YH, Li CR, Wang YT, Chen SY. Feasibility of Early Surgical Treatment for Adolescent Patients with Prolactinoma: A Case Report and Literature Review. *Medicina (Kaunas)*. 2024 Aug 19;60(8):1345. doi: 10.3390/medicina60081345
- Li CR, Chen PH, Chen SY, Yang TH, Chang CS, Shen CY, Chan FH. A Rare Intersection of Septic Cavernous Sinus Thrombosis and Subarachnoid Hemorrhage: Insights from the Case of a 70-Year-Old Patient. *Medicina (Kaunas)*. 2024 Feb 1;60(2):253. doi: 10.3390/medicina60020253.

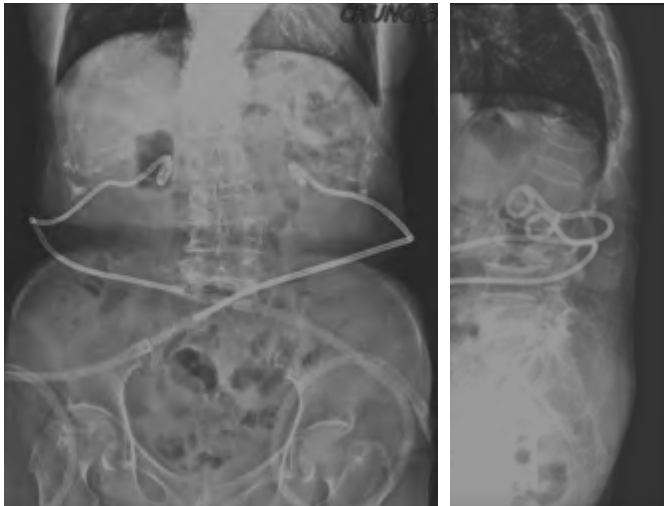


- Chen PH, Yang TH, Chen SY. Application of Posterior Endoscopic Cervical Foraminotomy for Recurrent Radiculopathy After Anterior Cervical Discectomy and Fusion Surgery. *J Minim Invasive Spine Surg Tech.* 2023;8(Suppl 1):S56-S61
- Hsieh WH, Liao SW, Chan SM, Hou JD, Wu SY, Ho BY, Chen KY, Tai YT, Fang HW, Fang CY, Chen SY, Lin JA. Lidocaine induces epithelial-mesenchymal transition and aggravates cancer behaviors in non-small cell lung cancer A549 cells. *Oncol Lett.* 2023 Jun 27;26(2):346. doi: 10.3892/ol.2023.13932. eCollection 2023 Aug. PMID: 37427341
- Li CR, Chen SY, Yang MY, Cheng WY, Shen CC. A Rare Triploid Involving the Coexistence of Glioblastoma Multiforme, Arteriovenous Malformation and Intracranial Aneurysm: Illustrative Case and Literature Review. *Medicina (Kaunas).* 2023 Feb 10;59(2):331. doi: 10.3390/medicina59020331. PMID: 36837531
- Tsao YP, Tseng FY, Chao CW, Chen MH, Yeh YC, Abdulkareem BO, Chen SY, Chuang WT, Chang PC, Chen IC, Wang PH, Wu CS, Tsai CY, Chen ST. NLRP12 is an innate immune checkpoint for repressing IFN signatures and attenuating lupus nephritis progression. *J Clin Invest.* 2023 Feb 1;133(3):e157272. doi: 10.1172/JCI157272.
- Lin MS, Lee CH, Chen SY, Shen CC. Collision brain tumor with atypical meningioma and glioblastoma: Case report. *Int J Surg Case Rep.* 2022 May;94:107137. doi: 10.1016/j.ijscr.2022.107137. Epub 2022 May 4.
- Chen SY, Lin JY, Lin CY. Micro-Fisheyes of Carboxymethyl Cellulose: The Cause of Micro-Clumps in the Suspension of Injectable Poly-L-Lactic Acid. *Aesthet Surg J.* 2020;40(6):NP409-NP411. doi:10.1093/asj/sjaa040
- Chen SY, Lin JY, Lin CY. Compositions of injectable poly-D,L-lactic acid and injectable poly-L-lactic acid. *Clin Exp Dermatol.* 2020;45(3):347-348. doi:10.1111/ced.14085
- Chen SY, Chen ST, Lin JY, Lin CY. Reconstitution of Injectable Poly-D,L-lactic Acid: Efficacy of Different Diluents and a New Accelerating Method *Plast Reconstr Surg Glob Open.* 2020 May; 8(5): e2829.
- Gan CW, Chen SY, Chang CS, Liu JD. Spontaneous Spinal Subdural Hematoma: Case Report of 2 Years' Clinical and Radiologic Findings. *World Neurosurgery* 127 : 275-278, July, 2019
- Chen ST, Chen L, Lin DS, Chen SY, Tsao YP, Guo H, Li FJ, Tseng WT, Tam JW, Chao CW, Brickey WJ, Dzhalgalov I, Song MJ, Kang HR, Jung JU, Ting JP. NLRP12 Regulates Anti-viral RIG-I Activation via Interaction with TRIM25. *Cell host & Microbe.* 2019 Apr 10;25(4):602-616.e7. doi: 10.1016/j.chom.2019.02.013. Epub 2019 Mar 19.
- Liu JT, Su CH, Chen SY, Liew SJ, Chang CS. Spinal Cord Stimulation Improves the Microvascular Perfusion Insufficiency Caused by Critical Limb Ischemia. *Neuromodulation.* 2018 Jan 26. doi: 10.1111/ner.12753

Target Therapy of Spine ~ 內視鏡篇 ~

我藉由分享三個案例，提供內視鏡手術在治療脊椎各種疾病的精準應用。

第一個案例



76 歲女性婦人，因癌症長期背上有兩側 PCN，會定期更換，因腰部疼痛與右側大腿痠痛而轉介至神經外科。根據 PE 與影像的綜合評估，我給這個案例的診斷為：
(Fig.1A-1C)

Fig 1A.

病人的 KUB and L spine standing lateral view. 可以見到長年在病人腰際的兩條 PCN，以及因為骨質疏鬆多節 concave deformity 且 scoliosis 的脊椎

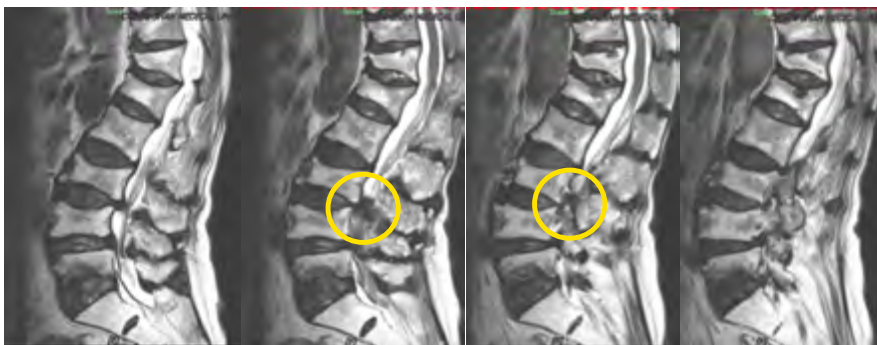

Fig.1B.

由左至右圖，是右側神經孔，由外至內的 MRI，可以看到明顯的 L3-4 right side foraminal stenosis (黃色圈)

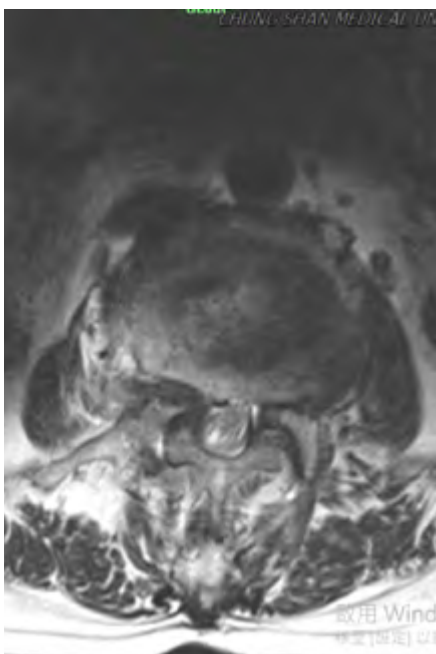


Fig. 1C

L3-4 axial view 可以看到病人為 foraminal stenosis 而非 central stenosis

Degenerative scoliosis and stenosis with right radiculopathy, L3-4, spinal stenosis L4-5, Osteoporosis with multiple vertebral fracture.

以學理而言，degenerative scoliosis and foraminal stenosis 當然可以用 implant 達到矯正 alignment，與重建 disc height 與神經的通道，然而有臨床經驗的人都會對這類擁有許多共病的病人敬謝不敏。除了背上有一個相對髒的 PCN 傷口，病人的骨質疏鬆，多處骨折，與癌症病史，

都可能讓他在接受長節鋼釘固定與矯正的過程，同時要面對很多併發症。

經過溝通，我採取清醒麻醉下的單通道內視鏡的側開，將 guide wire 定位在 right L4 superior articular process(SAP), 放入 dilator 與 working sheath, 在鏡下辨認出骨性結構，藉由部分磨除部分右側 L45 SAP 換取更多操作空間，逐漸將工作通道從神經孔送入椎管，最後可以看到減壓的範圍來到 medial pedicle。(Fig.1D)

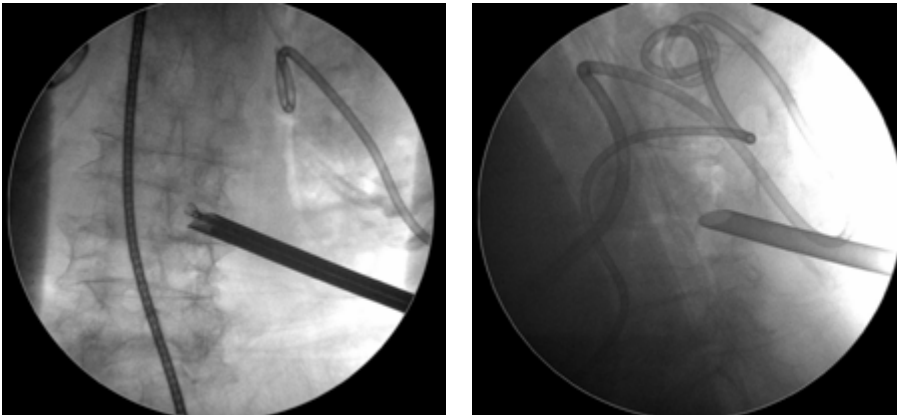


Fig. 1D

內視鏡 working sheath 的放置方式以及器械到達的部位

這是 2021 年手術的案例，是一個 spine target therapy 很成功的案例。病人的影像看起來很亂，有退化有壓迫的部位也很多，但是仔細詢問症狀與臨床影像互相呼應，可以確認患者的不舒服主要來在這個 level，因此大膽給予建議，只做這個地方的神經減壓，Fig 1E 是術後一個月的 CT 影像。目前已滿四年，病人仍然維持自理生活，沒有明顯疼痛，依然每個月來更換 double J and PCN.

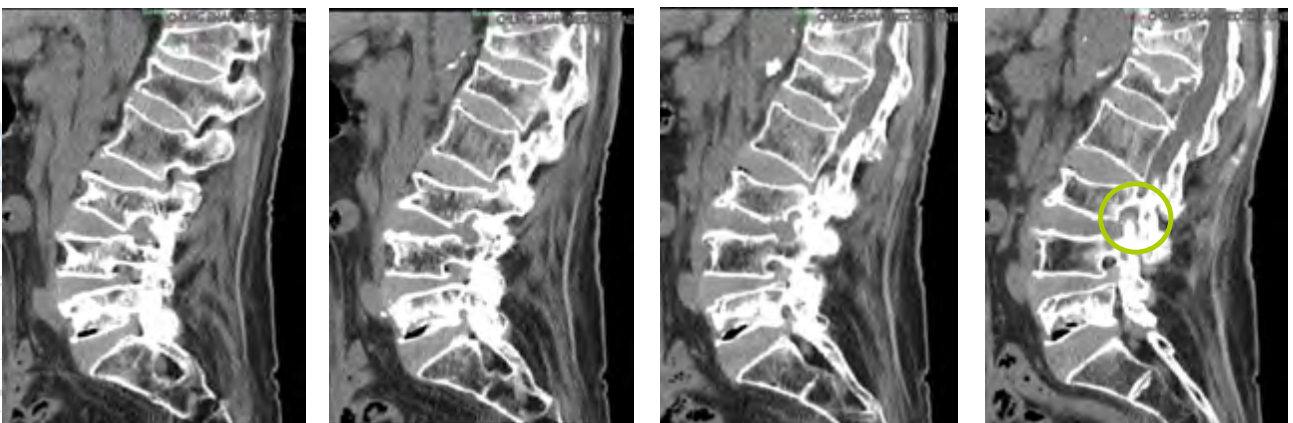


Fig.1E. 由左至右，顯示減壓後的 L3-4 右側神經孔

雖然是減壓後的影像，我們可以在最右圖中可以見到仍有 L4 SAP tip(綠色圈)，若要是能移除這塊，採取 PSLD 的 paramedian approach。

第二個案例

是 60 歲男性，因腰痠與右腿疼痛而檢查發現 bilateral L5 pars fracture with grade 1 spondylolisthesis.(Fig.2A-2C) 我相信所有脊椎科專家都會建議標準的治療選項，fusion。然而，我們給患者這樣的建議卻不被接受，堅持只想減輕右腿疼痛就好，並不想再此時就接受永久性的融合手術。於是，我們針對症狀有關的 L5 nerve root 進行 L5-S1 extraforaminal disc 減壓。

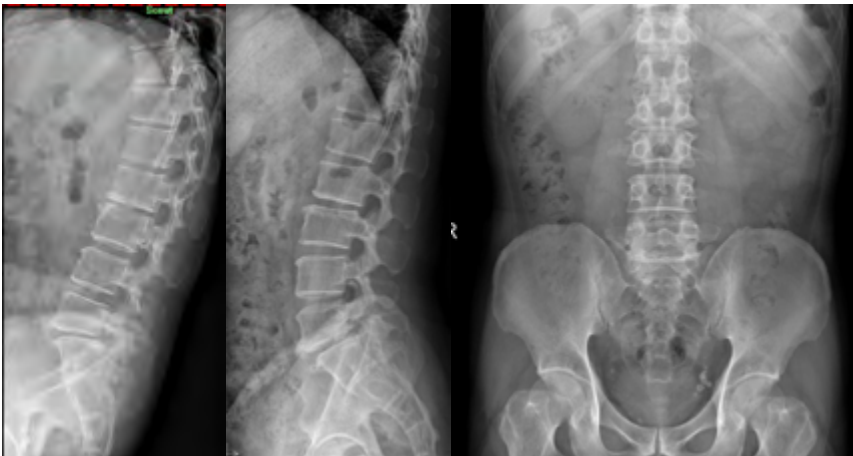


Fig.2A.

左中兩張分別為 L spine flexion and extension，可以清晰見到 L5 pars interarticularis spondylolysis and spondylolisthesis. 右側為病人之 KUB, 也可以見到 iliac crest 高度大概在 L5 pedicle level.

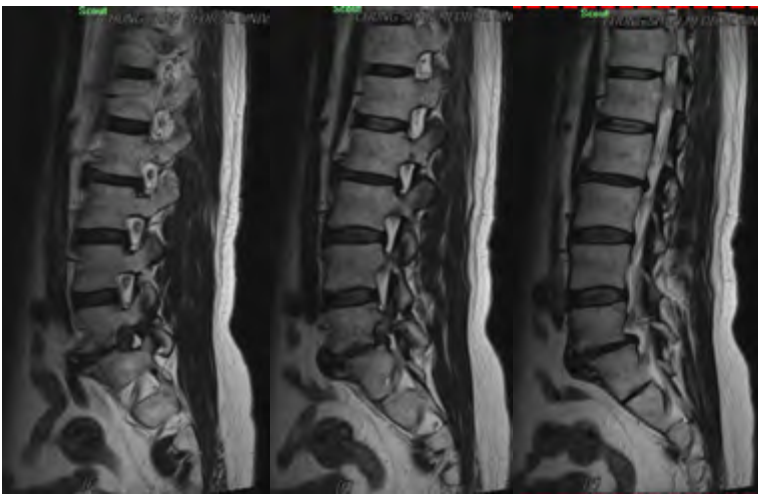


Fig.2B

由左至右圖，是右側神經孔由外至內的 MRI, 可以見到 L5-S1 右側神經孔狹窄

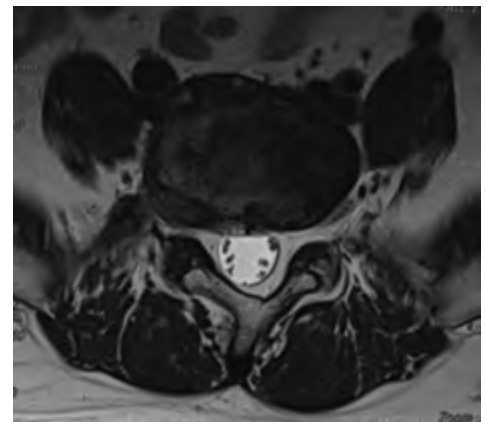


Fig.2C.

L5-S1 foraminal level axial view. 可以見到右側神經出口處有軟骨突出造成椎孔狹窄。

手術進行全麻下的右側側路單孔內視鏡經椎孔減壓 (TELD and TELF)，目的在盡量不破壞結構的情形下，對右側 L5 root 減壓。(Fig.2D)

至於 approach 的角度，我認為傳統的細鏡 TELD (transforaminal) 或粗鏡 PSLD 之 paramedian 都可以，因為病人主要的壓迫區域應該是 foraminal 與 extraforaminal 的地方，且 iliac crest 高度未超過 L5 pedicle level (Fig.2E)，採取 transforaminal approach

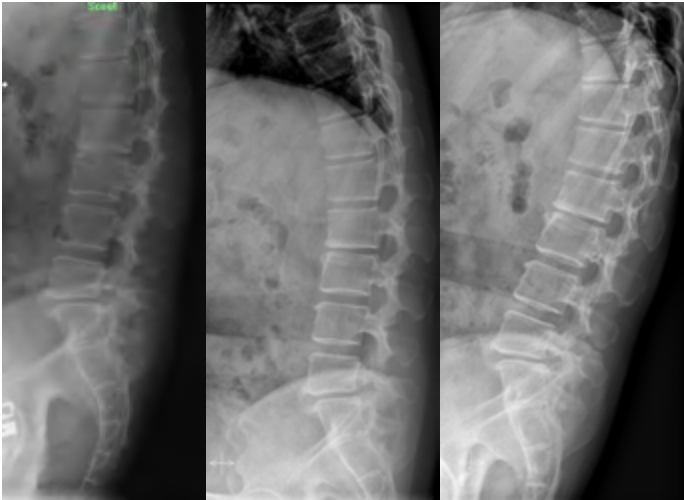

Fig.2D.

左：術前。中：術後 6 個月。右：術後 2 年 L spine flexion view。

可以看到病人沒有明顯的滑脫進展

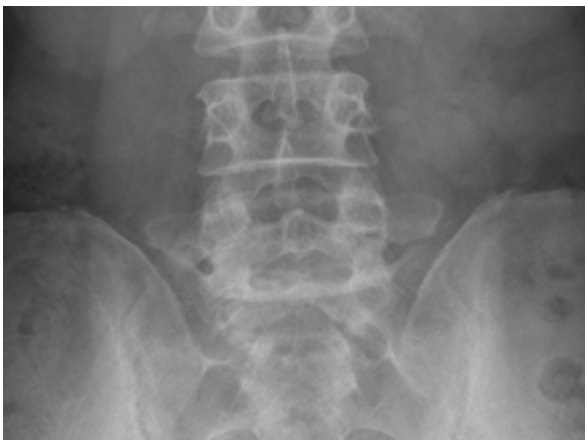

Fig.2E.

放大病人的 KUB, 可以看到病人的 L5 TP 與 S1 ala 相連, 應該是所謂的 Bertolotti syndrome。這個結構造成 PSLD 之 paramedian approach 困難, 需要先將 fused bony structure 移除。有鑒於 iliac crest 不會太高, 不影響我使用 TELF, 故仍然選擇 transforamen approach。

L5-S1 fused due to Bertolotti syndrome 可能也提供另外一種穩定方式。

不會受到障礙。兩者的區分可以參考前一集雙月刊(第四期, 114 年五六月號, p3-11)陳文鈞主任的詳細解說, 在這邊就不特別撰文。

針對 pars fracture spondylolisthesis 的治療, 我想 fusion surgery 絕對是長遠而言合理且證據力足夠的治療。關於 progression of slippage 的機率, 在一篇文獻統計 51 位 30 歲以下病人, 發現 overall slippage progression 為 24%, 其中 adolescence 族群更高達 38%。(1)

另一篇文章, 長期(20 年)追蹤 18 名中年人 (32-50 歲), 發現 14.6% progression of slip, 平均年份為 6.8 年 (2)。

造成 progression of slippage 的 risk Factor 有很多, 例如 transverse process width, pelvic incidence, pelvic tilt, sacral slope, lumbar lordosis, lumbar index, thoracic kyphosis, facet joint angle above the level of defect, facet joint degeneration, facet tropism, multifidus size, lateral erector spinae size, mesenteric fat thickness, subcutaneous fat thickness and soft tissue calcification 等等 (3), 這些都或多或少有

關聯，但是在每個 study 都有的結論是 the degree of disc degeneration。中年之後的滑脫進展，與此非常有關聯。

由以上可知，spondylolysis spondylolisthesis 是可能進展的，因此在與患者溝通上一定需要告知這一點，但由於內視鏡手術在神經減壓上的成效是很優秀的，在這個疾病的治療裡可以佔一席之地。類似的概念，也已經有人發表文章 (4)。這是泰國的團隊用內視鏡治療 spondylolysis 11 位病人，發現腿部疼痛的 VAS 有顯著改善，但病人 ODI 在有滑脫病人者，改善幅度不大顯著。追蹤 22 個月，有一名患者有影像上的滑脫進展，但沒有需要手術，但是這篇的手術方式是 interlaminar approach。另一篇，A Yeung 統計 2002 至 2012 用 transforaminal approach 治療 degenerative and isthmus spondylolisthesis 者，發現 2 年與 5 年後仍有 64%，與 33% 能避免 fusion (5)。這篇的手術方式(outside-in)與本文作者的方式相近，雖然五年之後僅剩三成的病人能避免融合，這樣是否符合經濟效益與具有意義，不需要由我們幫患者定義，我們只需要負責具備很多種治療選項，明白優劣並向患者說明即可。

這位病人因為長年往返中國經商，實在沒有時間住院時間拉長與融合，更沒有時間定期追蹤，因此選擇內視鏡手術。手術後追蹤兩年，並沒有滑脫進展的情形。

第三個案例

44 歲男性，是一名音樂教育工作者，樂器為小提琴，一個月前演奏小提琴時感受到左側手指在按弦的時刻不靈活，同時左側肩頸也感覺疼痛。檢查發現其實是未知的腫瘤，侵犯 C7 與 T1, 連帶 C8 nerve root 也受到壓迫 (Fig 3A)，造成病人的精細動作，包括演奏小提琴，無法完成。

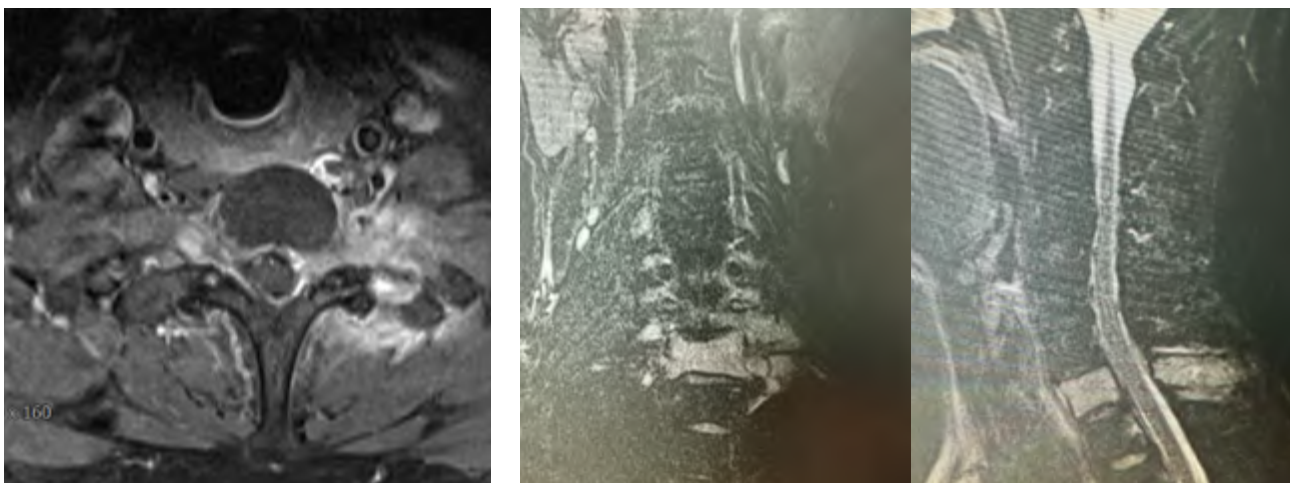


Fig 3A. 左：C7-T1 左側 neuroforamen 可見 contrast enhanced lesion.

中與右：T1 body involvement

由影像與年齡判斷，最可能的情況應該是轉移性腫瘤，但病人未有已知的 primary malignancy，且 tumor marker 均正常，因病人非常在意自己的左手手指活動功能，希望能儘快治療。這時，利用頸椎內視鏡做神經減壓的同時也取得病理組織的手術就非常具有意義。

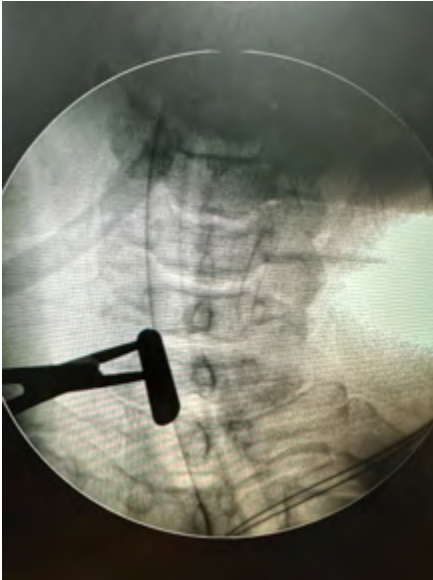

Fig.3B

Insert working sheath at ipsilateral C7-T1 V-point. 我採取同側進行，但若要採取對側 approach 也是可以，甚至可以減少 bone work

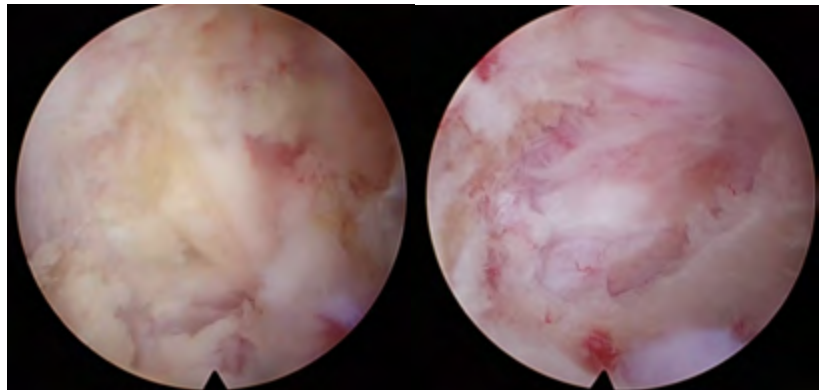


Fig 3C. 左：鏡下的腫瘤樣貌，這是 C7-T1 的 V point。區域，可以看到腫瘤（米黃色）蓋住了 V point，用 forceps 取下送病理報告。右：減壓後找到 C8 root。

我們進行頸椎後開，我採取症狀同側手術，將 working sheath 送到 V point 開始最神經孔減壓。

手術後，病患明顯感覺右手的手指與手掌緊繃感減輕，肩頸疼痛感也減輕。

病理報告得出為 ALL (acute lymphoid lymphoma)

以內視鏡做減壓緩解症狀並取得病理檢體，已經有許多論文提及，也有利用這個術式進行 separation surgery 以利後續進行 SBRT (6)，但因為腫瘤的種類與轉移部位在每位病人都不同，這類文獻都侷限在 case series 層級 (7)，但仍然不影響這個手術的臨床應用意義。更重要的是可以與其他的臨床醫師後續的治療計畫配合，微創的傷口可以讓病人接受後續無論化療還是放療都無後顧之憂。

這三個案例，都是利用簡單的內視鏡手術，針對患者最在意的症狀進行 target treatment。內視鏡具有微創，精準定位目標，可視，且具可逆性(reversible) 的特點，簡單的分享，拋磚引玉，相信具有創意的讀者，未來還能發展出更多內視鏡的應用治療。我認真認為，擁有越多治療的武器選擇，依據病人狀況客製化治療，是不變的醫療趨勢，這也是這一期 target treatment 的策劃初心。

reference

1. Spondylolysis and spondylolisthesis: A review of the literature, *Journal of Orthopaedics*, 2018;15(2) :404-407.
2. Progression of lumbosacral isthmic spondylolisthesis in adults. *Spine (Phila Pa 1976)*. 2000 Feb 1;25(3):342-7.
3. Imaging predictors of progression of lumbar spondylolysis to spondylolisthesis: a systematic review. *The Spine Journal*, 2024;24(8) :1431 – 1442
4. Clinical Outcomes of Interlaminar Percutaneous Endoscopic Uniportal Pars Decompression for Lumbar Spondylolysis. *International Journal of Spine Surgery* Jun 2023, 17 (3) 335-342;
5. Transforaminal Endoscopic Decompression of the Lumbar Spine for Stable Isthmic Spondylolisthesis as the Least Invasive Surgical Treatment Using the YESS Surgery Technique. *Int J Spine Surg*. 2018 Aug 15;12(3):408-414.
6. Fully Endoscopic Spine Separation Surgery in Metastatic Disease-Case Series, Technical Notes, and Preliminary Findings. *Medicina (Kaunas)*. 2023 May 21;59(5):993.
7. The Role and Clinical Outcomes of Endoscopic Spine Surgery of Treating Spinal Metastases; Outcomes of 29 Cases From 8 Countries. *Neurospine*. 2023 Jun;20(2):608-619



張智輝 醫師 (Chih-Hui Chang, MD)

Official Title/Position :

- Attending Neurosurgeon

Institute :

- Division of Neurosurgery, Department of Surgery, Kaohsiung Medical University Hospital, Kaohsiung Taiwan



Education and Professional Experiences:

- Master of Medical Science, Graduate Institute of Clinical Medicine, College of Medicine, Kaohsiung Medical University, Kaohsiung Taiwan.
- Neurosurgery residency, Kaohsiung Medical University Hospital (2010-2013)
- Surgery residency, Kaohsiung Medical University Hospital (2008-2010)
- Medical Doctor, Kaohsiung Medical University, Kaohsiung Taiwan.

Board Certification

- Member of Taiwan Neurosurgical Society
- Director of Taiwan Neurosurgical Spinal Society
- Secretary General of Taiwan Society of Endoscopic Spinal Surgery
- Director of Taiwan Society of Minimally Invasive Spinal Surgery

Professional interests

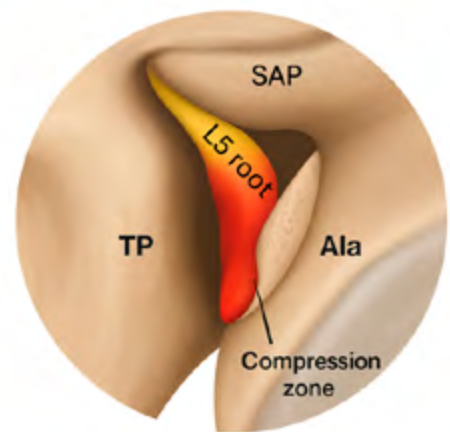- Endoscopic spinal surgery
- Minimally invasive spinal surgery
- Robotic and navigated spinal surgery
- Osteoporosis
- Spinal cord injury

Spinoscope for L5-S1 Extraforaminal Stenosis (Far Out Syndrome)

一、疾病介紹

L5-S1 遠外側症候群(Far-Out Syndrome) 是一種相對少見但具有臨床意義的神經根壓迫病症，其發生位置位於傳統椎間孔以外、L5 神經根通過 L5 橫突與薦骨翼(sacral ala)之間的狹窄通道中。此處解剖空間有限，神經根容易受到骨性結構、纖維帶或椎間盤突出的壓迫，導致症狀產生。

遠外側症候群最早由 Wiltse 於 1984 年提出，用於描述 L5 神經根在遠外側(extraforaminal)區域遭到壓迫的臨床情境。此病症與 L5 神經根的特殊解剖位置密切相關，尤其在 L5-S1 節段，因 L5 橫突長且與薦骨翼角度接近，當橫突肥厚、薦骨翼增生或存在偽關節(Bertolotti's syndrome)時，會進一步造成神經根壓迫。(圖一)



圖一

遠外側症候群的致病機轉可包含下列幾項：

1. 橫突肥厚或解剖異常：L5 橫突發育異常延長，與薦骨翼形成狹窄通道。
2. 薦骨翼骨質增生：隨年齡、退化或慢性微創傷導致骨刺生成，壓迫神經根。
3. 偽關節形成(Bertolotti's syndrome)：L5 橫突與薦骨形成不穩定關節，導致局部刺激與神經根牽拉。
4. 椎間盤外側突出：雖位於椎間孔以外，但仍可能壓迫通過之 L5 神經根。
5. 癥痕組織或纖維束牽拉：術後或慢性發炎反應導致神經根卡陷於纖維通道中。

二、疾病診斷

此類型神經壓迫因其位置特異，往往難以透過傳統後正中椎管減壓手術解除壓迫。患者通常會表現出典型的 L5 神經根壓迫症狀，包括：

- 臀部、髂骨外側、股外側至小腿外側及足背的疼痛或麻木感
- 足背屈肌(如脛前肌、趾伸肌)無力

- 活動或站立後症狀加劇
- 傳統椎管或椎間孔減壓術後仍持續疼痛

正確診斷需仰賴高品質影像學工具如：MRI 可顯示神經根在遠外側區域的壓迫、或椎間盤突出。CT 可評估骨性結構。另外可使用選擇性神經根阻斷注射 L5 神經根作為診斷性工具。

三、治療策略

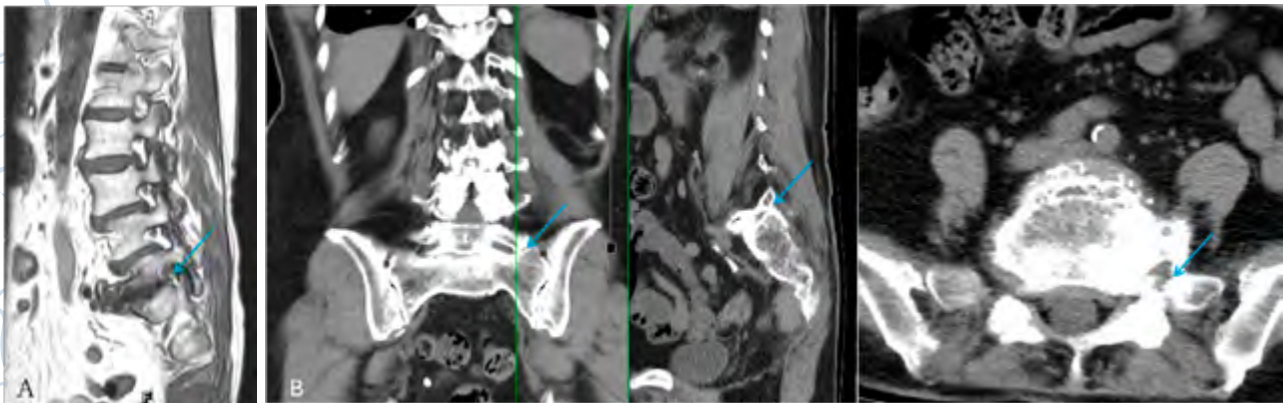
L5-S1 遠外側症候群治療方式取決於症狀嚴重度與對保守治療的反應。若保守治療 6-12 週後仍無顯著改善，或有進行性神經功能缺損，需考慮手術介入。

傳統開放式外側減壓手術需經由較大切口與廣泛肌肉剝離，雖能有效解除壓迫，但術後疼痛、恢復時間及組織破壞較大，且術野受限，對於深層位置的神經根辨識困難。

近年來，脊椎內視鏡手術包括單通道或雙通道逐漸成為治療 L5-S1 遠外側症候群的理想選擇。與傳統手術相比：可縮短住院時間、減少術後肌肉損傷與癒痕形成減少、提早恢復工作與日常生活。然而，若骨性壓迫嚴重或存在高度不穩定，仍可能需傳統開放式融合手術輔助。

四、臨床案例

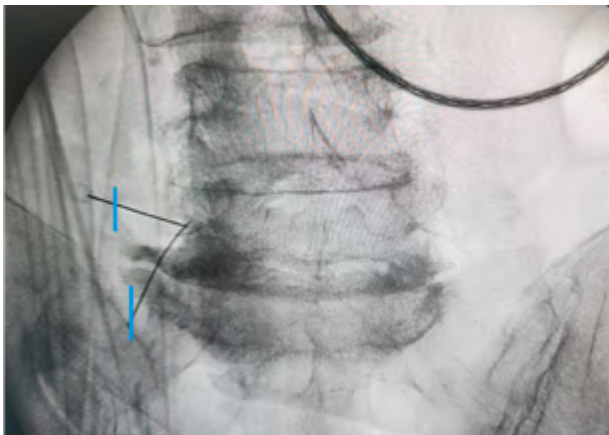72 歲女性主訴左下肢小腿外側麻痛及足背屈肌無力。MRI 顯示 L5-S1 左側椎間孔外狹窄。CT 顯示 L5 橫突與 sacral ala 間距縮小。(圖二)



圖二：A. MRI 顯示 L5-S1 左側椎間孔外狹窄。B. CT 顯示 L5 橫突與 sacral ala 間距縮小。

手術方式以雙通道脊椎內視鏡 UBE(Biportal Endoscopic)左側 Paraspinal Approach 進行神經根減壓術(foraminotomy + far lateral decompression)

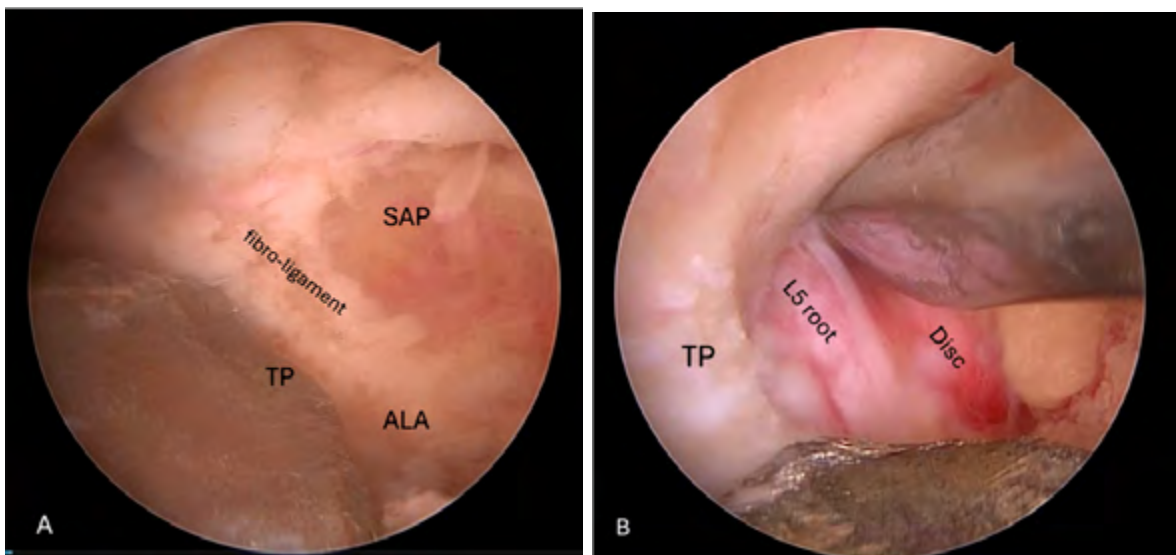
- C-arm 下確認髂骨高度與進入角度及 L5 TP 與 sacral ala 位置
- 從左側 paraspinal 途徑，在 L5 橫突外側約 1-2 cm 處劃記工作通道(instrument portal)及內視鏡通道(endoscope portal)兩個入口點 (圖三)
- 可使用肌間平面(Wiltse 入路)定位於 L5 TP base 或 pars interarticularis



圖三：

建立工作通道 (instrument portal) 及內視鏡通道 (endoscope portal) 入口，定位於 L5 TP base。

- 內視鏡視野下確認 L5 橫突、sacral ala、遠外側區域，使用高速鑽、Kerrison punch 小心去除以下結構：過度突出的 L5 TP 外側部分、Sacral ala 對神經根的壓迫面、TP-ala 間的纖維性帶(fibro-ligamentous bands)。清除黏連組織，完整釋放 L5 神經根。視情況移除 extraforaminal disc。(圖四)



圖四：A . 確認 L5 橫突、sacral ala 及 SAP。B：減壓 L5 神經根



伍、結論

L5-S1 遠外側症候群因其特殊解剖與病因，常被低估或誤診。正確診斷需依靠精確影像學檢查與臨床判斷。對於無法以保守治療改善的患者，脊椎內視鏡手術(Spinoscope)提供一個安全、有效且恢復快的解決方案。隨著內視鏡技術與器械的進步，脊椎內視鏡手術已成為 L5-S1 遠外側病灶處理的首選方式之一。

Reference:

1. Heo DH, Sharma S, Park CK. Endoscopic Treatment of Extraforaminal Entrapment of L5 Nerve Root (Far Out Syndrome) by Unilateral Biportal Endoscopic Approach: Technical Report and Preliminary Clinical Results. *Neurospine*. 2019 Mar;16(1):130-137.
2. Park MK, Son SK, Park WW, Choi SH, Jung DY, Kim DH. Unilateral Biportal Endoscopy for Decompression of Extraforaminal Stenosis at the Lumbosacral Junction: Surgical Techniques and Clinical Outcomes. *Neurospine*. 2021 Dec;18(4):871-879.
3. Yang F, Feng C, Li K, Fan X, Chen R. Percutaneous paravertebral endoscopic decompression for the treatment of far-out syndrome involving the L5 nerve root: technical report and preliminary results. *BMC Musculoskelet Disord*. 2025 Jan 7;26(1):24.
4. Kim JY, Kim HS, Jeon JB, Lee JH, Park JH, Jang IT. The Novel Technique of Uniportal Endoscopic Interlaminar Contralateral Approach for Coexisting L5-S1 Lateral Recess, Foraminal, and Extraforaminal Stenosis and Its Clinical Outcomes. *J Clin Med*. 2021 Mar 26;10(7):1364.
5. Ha JS, Sakhrekar R, Han HD, Kim DH, Kim CW, Kulkarni S. Unilateral Biportal Endoscopy for L5-S1 Extraforaminal Stenosis (Far Out Syndrome) - Technical Note with Literature Review. *J Orthop Case Rep*. 2024 Mar;14(3):187-193.

劉要儒 醫師 (Yao-Ju Liu, MD)

現職

- 高雄市立小港醫院（委託財團法人私立高雄醫學大學經營）神經外科主治醫師
- 七賢脊椎外科特聘醫師

學經歷

- 高雄醫學大學醫學系
- 高雄醫學大學醫學院臨床醫學研究所
- 高雄醫學大學附設醫院神經外科住院醫師
- 台灣腦血管疾病防治基金會頒發優秀神經外科總醫師 - 首獎
- 第 41 屆國際外科學會 (International College of Surgeons) 受邀學術講者



超音波導引介入性治療講師經歷

- 2023 台灣脊椎微創內視鏡醫學會 TSESS — 脊椎大體實做工作坊
- 2023 中青年神經外科醫學會 — 脊椎大師課程
- 2023 台灣脊椎微創內視鏡醫學會 TSESS & 台灣脊椎微創醫學會 TSMISS — 北醫大體工作坊
- 2023 高雄市醫師公會 — 超音波導引專題課程
- 2023 中青年神經外科醫學會 — 超音波介入治療工作坊
- 2024 台灣脊椎微創內視鏡醫學會 TSESS 林口長庚第一屆台灣脊椎週 — 疼痛介入大體工作坊
- 2025 蕙林診所 — 疼痛科困難病例研討會



Streamline posterior cervical nano-fenestration under ultrasound guidance for combined ligamentum flavum rupture, epidural injection and nerve root injection

超音波導引下的流線化後頸部微創開洞術達到黃韌帶破壞、硬脊膜外注射及神經根注射

前言

頸椎退化性病變可能造成許多症狀，包括頸部活動度受限、疼痛、麻木、感覺異常…等，範圍可能是中軸性或放射性。對於保守治療失敗的患者，脊椎手術是相當明確且有效的治療。手術前的保守治療有許多選擇，最常見除了藥物及復健，還有注射治療可以選擇。然而因為頸椎退化性病變多發的病灶與其重疊症狀，使得注射治療標的可能不只一處，增加診斷與治療的困難度。因為頸椎解剖構造的獨特性，具有複雜的神經血管圍繞在骨性結構周圍，使得越來越多醫師使用超音波來當作注射治療的導引工具。超音波導引雖然有即時辨認軟組織的優點，在使用上的空間自由度常常會受到探頭與機器的限制的缺點。後側入路的頸椎椎板間硬脊膜外注射以及前側入路的神經根注射都是很常被使用的治療標的。但是由於兩者的空間擺位完全不同，必須要重新移動患者、重新消毒維持無菌空間、重新定位、更換針頭耗材，使得治療的成本增加、效率下降。

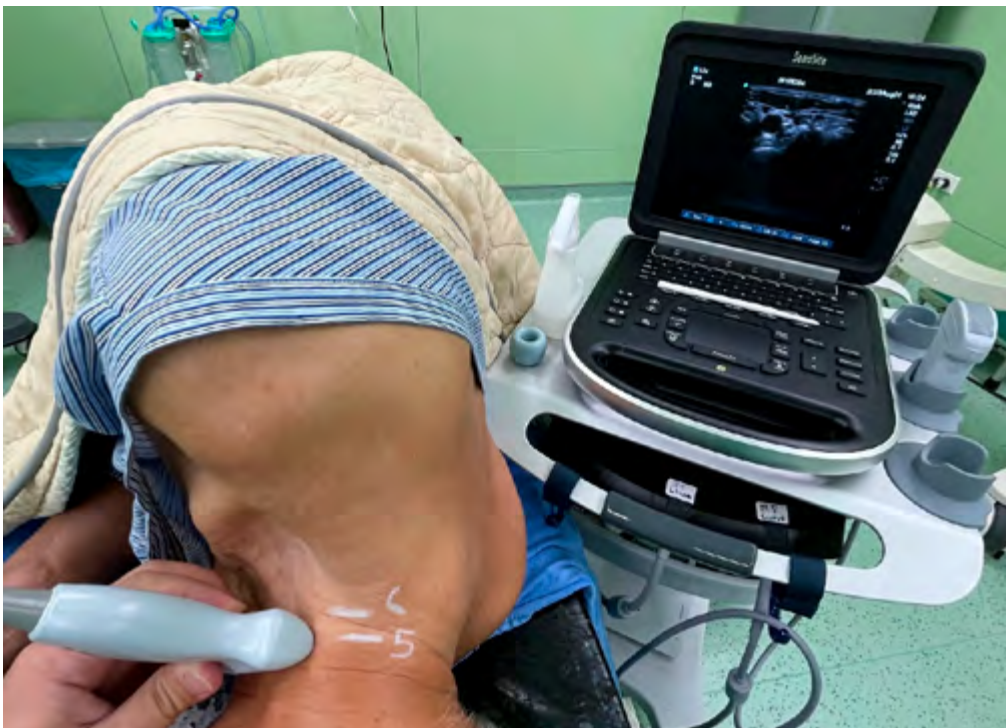本篇文章以超音波做為導引工具，提供以單一擺位以及單一皮膚穿刺針孔下，流線化治療椎板間硬脊膜外注射及神經根注射，並同時以微創開洞術達到黃韌帶破壞，降低黃韌帶的張力並增加藥劑擴散性。如此一來可以提高治療效率也可以提升治療效果。

術前準備

1. 超音波機器具備線性超音波探頭 (15MHz 或更高頻率)，並使用肌肉骨骼 (MSK) 模式。
2. 單人治療床，枕頭或被毯
3. 消毒溶液：2% 酒精性氯己定溶液
4. 注射用的針筒：10mL 螺旋空針筒
5. 針頭：Nipro 22G 70mm (心肌長針)

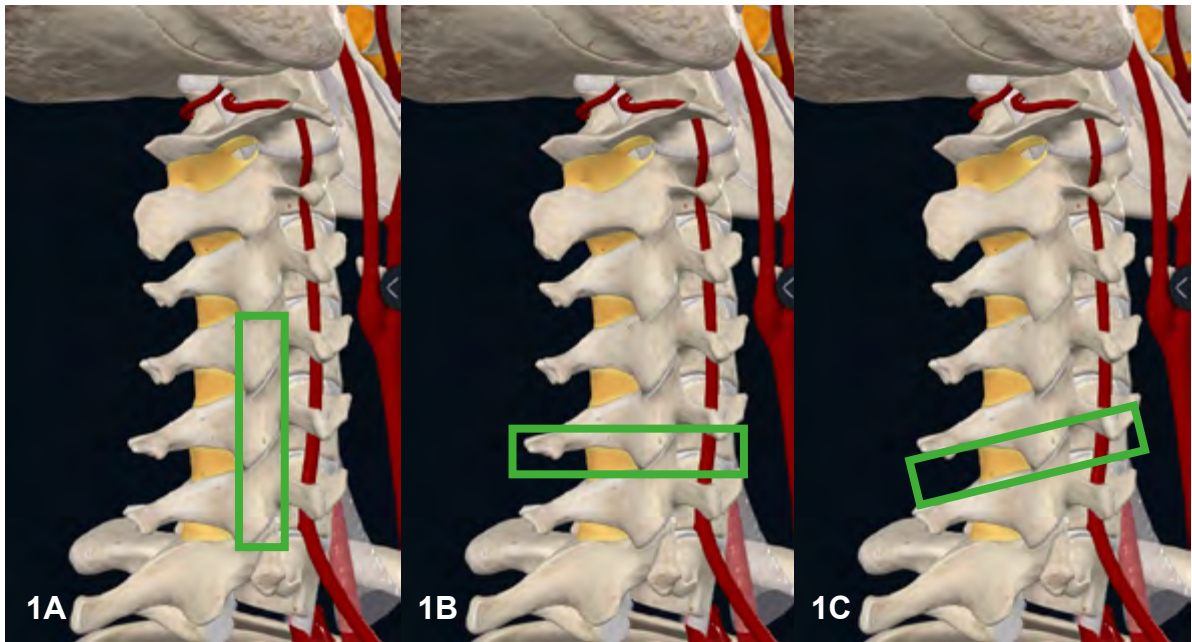
空間擺位

1. 患者正側臥，露出頸部預定治療的部位，並使用枕頭或被毯支撐下方頸部空間，讓患者能透自然放鬆的姿勢，並同時增加上方最大治療空間。
2. 施作醫師坐在床頭靠近病患頭頂處，進針方向由病患的後側往前側方向。超音波機器與螢幕擺在病患的背面，並盡量接近床緣以減少施作醫師頸部旋轉的角度。
3. 兩位助手，一位在超音波機器旁協助操作超音波介面，另一位在預定進針方向同側給予協助。



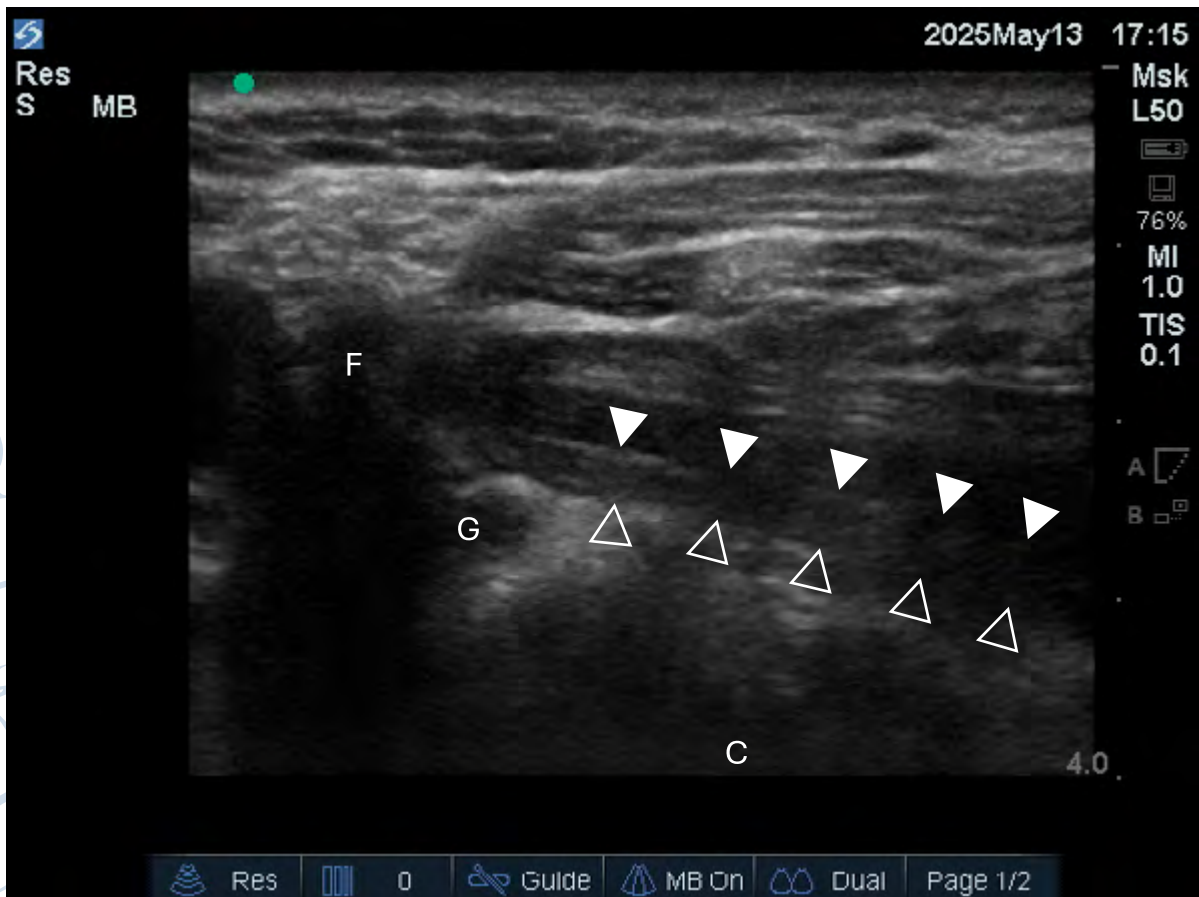
詳細步驟說明

1. 助手提供棉棒沾取消毒性溶液，將預定治療的區域完整的清潔與滅菌。
2. 使用非進針手操作超音波探頭，並使用適量的超音波膠作為聲波傳遞媒介。在超音波底下由後頸部開始辨認解剖構造。
3. 使用矢狀面視圖辨識頸椎節段 (圖 1A)，並在預定治療的椎板間節段改為橫切面 (圖 1B)。
4. 由於椎板間空隙與前方的神經根出口呈現後下與前上的相對關係，因此將超音波橫切面的探頭方向稍微斜向調整，並順著頸部皮膚的曲度往前方移動，確認頸椎神經根的方向，並決定此一斜軸向的進針方向 (圖 1C)。



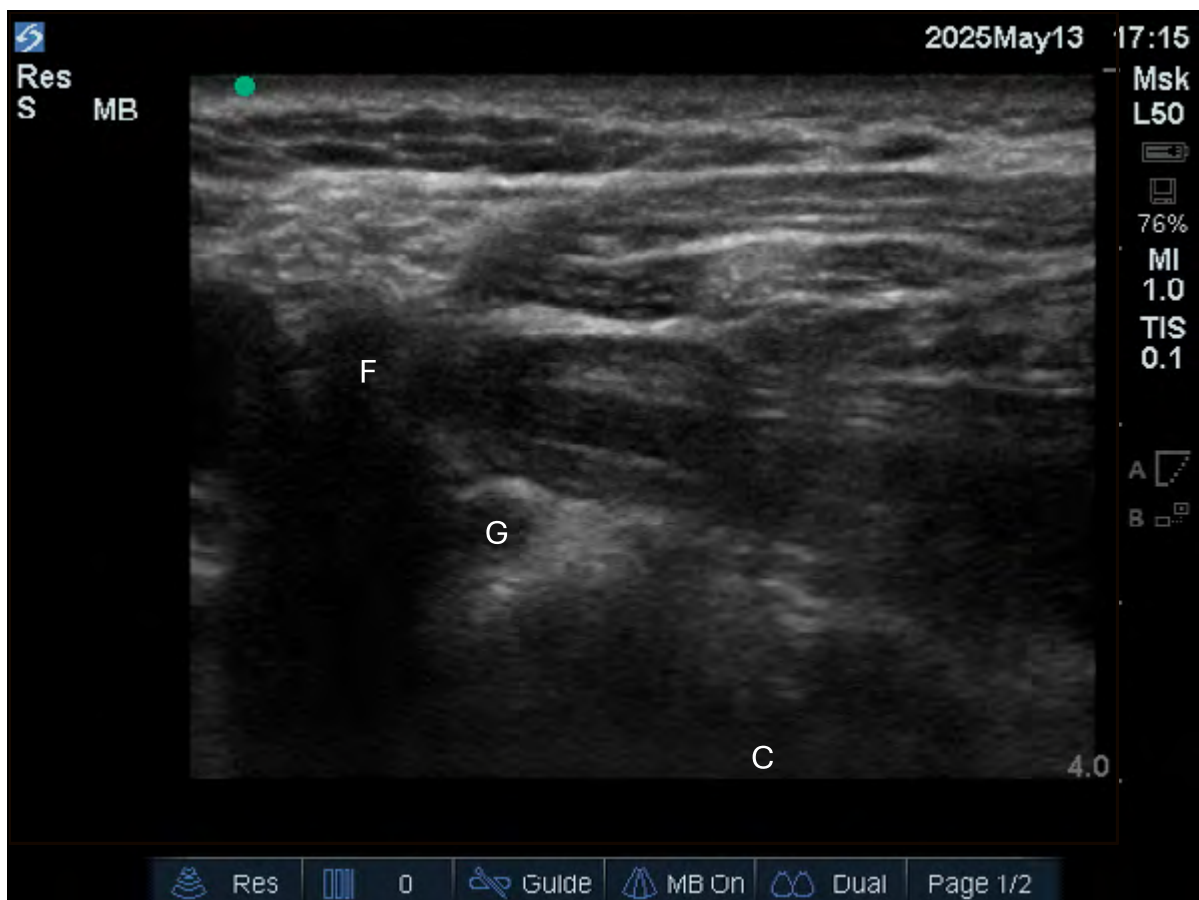
(圖 1) 超音波探頭示意圖 (A) 矢狀面視圖 (B) 橫切面 (C) 斜向調整探頭

5. 回到椎板間的掃描，將超音波探頭往腳側傾倒，使黃韌帶以及下方的硬脊膜內空間得以辨識 (圖 2)。



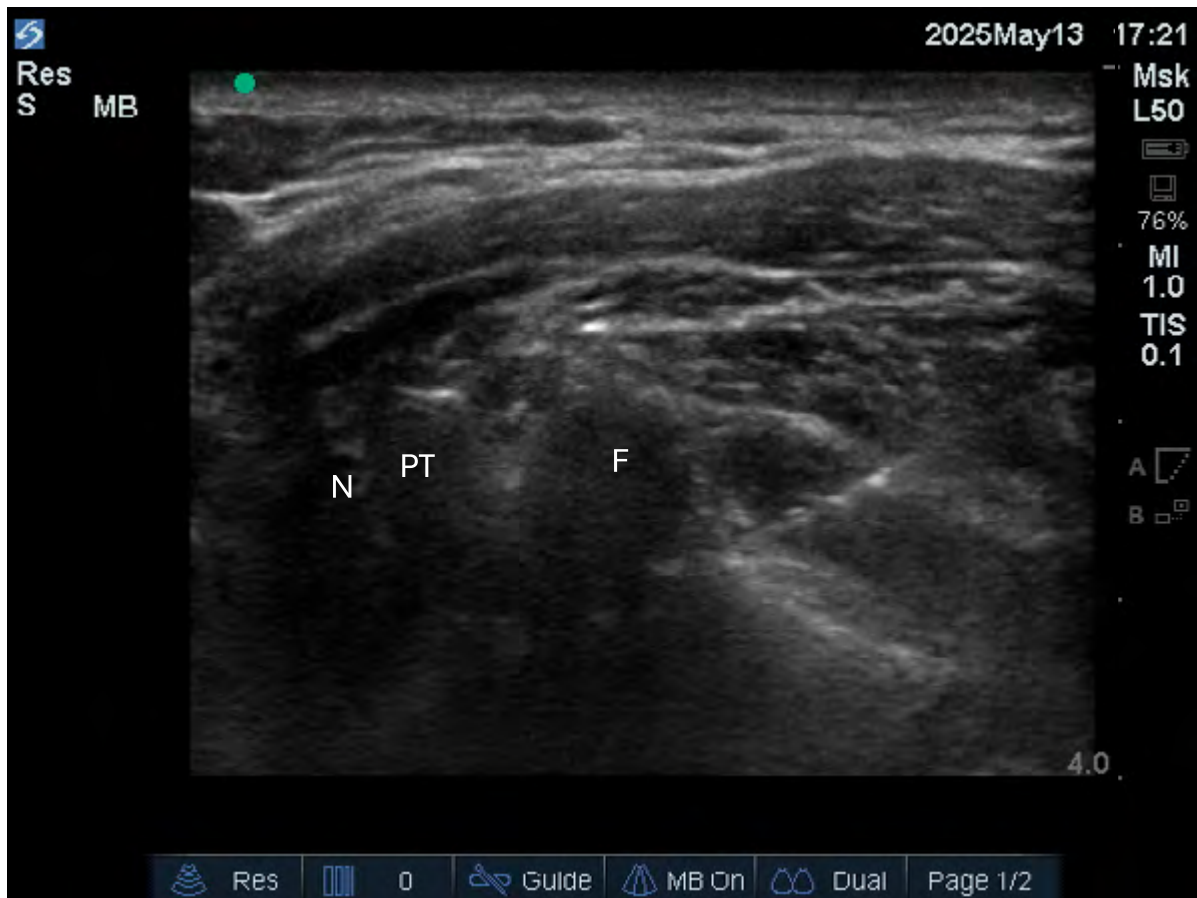(圖 2) 圖 1C 的視圖。：黃韌帶的外表面。硬脊膜表面。F: 頸椎小關節。G: 背根神經節。C: 脊髓

6. 皮膚入針點位於頸部後側接近中線處，並設計以流線化路徑穿刺破壞黃韌帶，並抵達頸椎小關節內側並接近神經根出口。完成路徑設計後，使用非進針手維持超音波的立體位置。
7. 請助手協助拿取棉棒沾取消毒性溶液再次消毒預定入針處的皮膚。完成消毒後，請助手協助給予裝載預定治療藥物的針筒與針具。
8. 在超音波導引下，使用同平面進針的技巧，穿刺破壞黃韌帶，並完成硬脊膜外注射（圖 3）。在注射藥物同時，請助手協助使用都卜勒功能偵測藥物擴散模式。



(圖 3) 針尖穿過黃韌帶，緊貼小關節內側，朝神經孔方向。F: 頸椎小關節。G: 背根神經節。C: 脊髓

9. 接著將針頭貼近小關節內側，朝向神經根出口方向前進。以阻力消失法感受針尖突破側面黃韌帶時，再次注射藥物，並請助手協助使用都卜勒功能偵測藥物擴散模式（圖 4）。
10. 完成注射後移除針頭，並在皮膚穿刺處加壓止血。



(圖 4) 探頭順著頸部皮膚的曲度往前方移動，確認頸椎神經根的方向。以阻力消失法 (LOR) 感受針尖突破側面黃韌帶，達到最佳位置。：針身。F: 頸椎小關節。PT: 橫突後結節。N: 神經根。

討論

頸椎退化性病變在現代社會當中，有著高發生率與高盛行率的現象，困擾著許多的患者。症狀包含頸因性頭痛、頸部活動度受限、中軸性疼痛、放射性疼痛、麻木及感覺異常，較嚴重的可能導致肌肉無力、精細動作困難、步態不穩、膀胱及腸道功能異常等症狀。其中若有合併脊髓病變的症狀，手術治療則因優先考慮。其餘大部分的患者，則會先接受保守療法。保守治療方法包含藥物治療、物理治療、注射治療、生活型態調整、心理社會層面輔導。許多患者在經歷一系列的保守治療過後能夠改善症狀，並能回到正常的身體與心理狀態。那些保守治療失敗的患者，則需要經過詳細評估後，轉為脊椎手術治療。然而因為頸椎解剖構造的独特性—圍繞在骨性結構周圍的神經血管複雜性、頸部肌肉體積及厚度較小、治療的標的可能存在頸部周圍 360 度環繞的空間—讓保守治療的決策當中經常跳過注射治療，直接進行到手術治療。

頸椎退化性病變多發的病灶與其重疊症狀，導致治療標的的多變性，讓單次注射治療時的治療標的策略有許多變化。為了達成注射治療的準度，入針導引方式包含表面解剖位置導引、觸診深部解剖構造導引、超音波導引、透視 X 光射線導引、電腦斷層導引。當中唯有超音波導引能夠提供即時影像辨認神經血管的重要解剖構造。卻因為超音波探頭位置可能影響入針路徑的自由度，使得超音波導引注射治療的困難度增加。頸部皮膚區域在頭部、肩膀以及上背部區域，有著表面曲度大、但是入路立體空間狹小的特殊性，使得無菌空間的維持相當重要且不容易達成。有效的治療標的可能位於頸部周圍環繞空間，在安排不同治療標的間可能需要變換擺位，其中包含變更病患身體姿勢、移動超音波機器與探頭、變更治療醫師的入路位置、更換針頭針具等注射耗材、以及重新消毒維持無菌空間。如此一來使得頸椎使用超音波導引注射治療在診斷上、使用工具上、空間上、時間上、技巧上，都讓臨床醫師面臨相當複雜且多變的難處。

頸椎硬脊膜外注射以及神經根注射常被用來解決頸因性頭痛、中軸性背痛、神經根病變導致的放射性症狀。由於解剖構造辨識不易，透過表面解剖構造或觸診深部解剖構造，無法達成安全有效的治療路徑。電腦斷層導引則是有設備及空間不易取得的困難。透過透視 X 光射線導引或超音波導引成為注射治療工具的主流。透視 X 光射線導引雖然有較大的操作自由度，但由於只能辨認骨性結構，施作醫師對軟組織的空間感需要較長時間的建立。對於針尖位置及藥劑擴散空間的最佳位置，也需要使用顯影劑來造影確認。在治療重疊部位的標的時，可能發生顯影劑擴散或疊加的情況，導致最佳位置辨識困難。對於技巧成熟的醫師施作注射治療，透視 X 光射線導引仍然是一個很好的工具。

超音波導引有著即時的影像，可以直接提供入針時的軟組織空間感，讓針尖最佳位置可以直接入針達成，不需要重複確認。但是在掃描骨性結構時，只能在超音波下看到骨頭表面構造而無法透視其內部，使得藥劑擴散的最佳位置無法確認。本篇論文使用的方式，是採用超音波的都卜勒功能偵測藥物擴散。透過都卜勒顯像的模式，能夠區分藥物分佈型態。在硬脊膜外注射時，最佳都卜勒顯像模式為訊號分佈在黃韌帶與硬脊膜中間的空間。若是偵測到訊號分佈在脊髓周圍，則是錯誤的造成鞘內注射，應退出針具並監測生命徵象及神經功能。在神經根注射時，由於針尖的訊號剛好被頸椎小關節的骨性結構阻擋，因此須小心且緩慢地進針，並使用阻力消失法確認穿刺通過黃韌帶且同時推送治療藥物。此時偵測前側神經孔方向的都卜勒顯像模式，最佳藥物擴散位置為訊號分布於頸椎橫突後結節周圍。

超音波導引下使用同平面切面入針有著即時監測針尖位置的優點。此一技術需要有良好的雙手協調，使得針尖與預訂治療方像維持在同一平面中運行。然而，仍有可能發生針尖訊號誤判或受到組織干擾的狀況，進而發生錯誤的組織穿刺受損。此外後側椎板間微創開洞術 (nano-fenestration) 達到黃韌帶破壞，可由術者依據術前影像評估決定破壞的範圍。此一



更具侵入性的治療方法應於術前確認患者影像上解剖構造、凝血功能以及施做過程配合度。血腫與感染的風險應充分告知患者並簽署同意書。

近年來由於超音波機器的普及以及治療技術的進步，使得頸椎注射治療有越來越多各科別醫師投入，讓患者在接受脊椎手術前，有更多機會能夠接受此一侵入式的保守治療選擇。對於從事脊椎手術的醫師，因為有更好的解剖印證觀點，在注射技術的學習曲線上，能夠有更快的進展；對於注射治療能夠改善的頸椎退化性病變的症狀有進一步了解的同時，能夠提供更客觀及全面性的建議。對於症狀嚴重的頸椎退化性病變的患者，提供手術治療前，可能緩解症狀的治療方法。病患權益的增進，使得共享醫療決策更加普及，注射治療能提供的保守治療效果能夠讓醫師與患者之間在手術與非手術之間，取得更進一步的治療成果。



近期學會學術活動公布欄

2025-8-30 (Sat) ~ 2025-8-31 (Sun)

台灣脊椎微創醫學會秋季會 (TSESS 合辦) (理監事會議)
臺北醫學大學附設醫院 吳孟晃部長
地點：臺北醫學大學

2025-9-6 (Sat)

2025 脊椎微創內視鏡醫學會仿真模型手術體驗工作坊 - 南高屏場
地點：國軍高雄總醫院軍陣大樓 3 樓開刀房(R1,R2,R3)

2025-9-13 (Sat) ~ 2025-9-14 (Sun)

台灣神經脊椎外科醫學會 -2025 第十三屆第一次會員大會暨學術研討會
地點：高雄萬豪酒店 8F 萬享宴會廳

2025-9-19 (Fri) ~ 2025-9-21 (Sun)

林口長庚醫院神經外科 - 第二屆 Spine Week
地點：林口長庚手術技能訓練暨研發中心

2025-10-17 (Fri) ~ 2025-10-18 (Sat)

2025 台灣脊椎微創醫學會 『頸椎手術 Cadaver Workshop 大體實作課程』
地點：臺中榮民總醫院 教學大樓
台灣脊椎微創醫學會 2025 國際學術研討會暨第 15 屆會員大會選舉
地點：臺中榮民總醫院 研究大樓

2025-10-22 (wed) ~ 2025-10-25 (Sat)

2025 EURO Spine
Bella Center, Copenhagen, Denmark

2025-11-14 (Fri) ~ 2025-11-16 (Sun)

2025 NASS
Denver, CO, USA



小 編 後 記

這一期，我們選擇以「Target Surgery」作為主題，源自我去年參加歐洲脊椎醫學會議時的一個觀察與反思。

在那場聚集世界頂尖脊椎外科醫師的會議中，我發現歐洲學者們已經不再頻繁使用「Minimally Invasive」這個詞，而是更傾向以「Target Surgery」來形容現代微創手術的價值與核心——不再僅僅強調傷口大小與破壞範圍的縮小，而是強調如何更準確、更安全、更有效地對準病灶、完成治療。

這樣的轉變讓我思考：

也許我們過去十多年來在微創技術上的努力，無論是內視鏡還是顯微技術，本質上就是朝著這樣的「目標導向手術」在前進。

那麼，也許「Target Surgery」不只是新名詞，而是下一階段我們必須正視與定義的理念與實踐方向。

因此，本期雙月刊我們邀請到了三位風格獨具、視角鮮明的臨床醫師，為我們分享他們在「Target Surgery」上的經驗與思考。

陳斯逸醫師與張智輝醫師，分別從單通道與雙通道內視鏡的手術經驗出發，深入探討如何在不同臨床情境中實踐「精準定位、有限侵襲」的策略，並以實例帶出他們對這項理念的詮釋。

同時，我們也邀請到長期投入疼痛治療領域的劉要儒醫師，分享在非手術治療中，如何透過影像導引與精確選點，落實「Target」概念的臨床應用。

希望這期內容，能為您帶來新的啟發與思考，讓我們一起在「Target Surgery」的道路上，邁向更準確、更有價值的微創醫療未來。

敬祝各位 福壽雙全、心想事成

TSMISS 雙月刊編輯 李政穎 敬上



理監事會組織

理事長 鄒錫凱

榮譽理事長 張志儒

顧問 高明見 顧問 黃聰仁 常務理事 呂衍謀 常務理事 邱正迪

常務理事 陳建民 常務理事 張定國 理事 李孔嘉 理事 李宜堅

理事 巫瑞文 理事 吳孟庭 理事 吳孟晃 理事 吳昭慶

理事 阮威勝 理事 周溫祥 理事 孫瑞明 理事 陳文鈞

理事 陳旭照 理事 張建鈞 理事 張智輝 理事 黃志達

理事 黃儀鴻 理事 游敬孝 理事 楊孟寅 理事 楊昌藜

理事 潘建州 理事 劉恆維 理事 賴伯亮 理事 謝榮豪

常務監事 江長蓉 監事 杜旻育 監事 林東儀 監事 林政立

監事 陳建華 監事 陳斯逸 監事 曾 準 監事 蔣明富

監事 謝政達 秘書長 高定憲 副秘書長 周伯鑫 副秘書長 林瑞峰

副秘書長 陳南福 副秘書長 盧郁仁 (按姓氏筆畫排序)

國際醫療組召集人 陳建民 教學研究組召集人 賴伯亮 教育委員 李政穎 教育委員 周冠年

教育委員 林希賢 教育委員 林瑞鴻 教育委員 姚智康 教育委員 陳顯文

法律顧問組召集人 陳旭照 健保委員會召集人 林乾閱 (按姓氏筆畫排序)